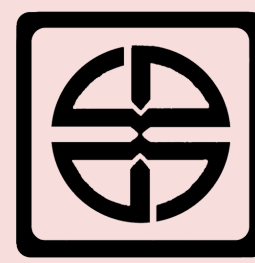




دانشگاه دامغان

مرکز مشاوره و سبک زندگی

نیاز های آموزشی، اولویت بندی، دستورالعمل و راهنمای آموزش به بیمار ۱۴۰۳



دانشگاه علوم پزشکی سمنان
مرکز آموزشی پژوهشی درمانی ولایت
واحد آموزش سلامت



اولویت ها و نیازهای آموزشی اوتیت (عفونت گوش)

بیمار باید در مورد عفونت گوش داخلی و میانی، عوارض احتمالی و روش برخورد با آن بداند.

بیمار باید علائم هشدار و خطر را بداند.

بیمار باید روش مصرف صحیح داروها، اثرات و عوارض احتمالی آن بداند.

بیمار باید روش تسکین و مدیریت درد بداند.

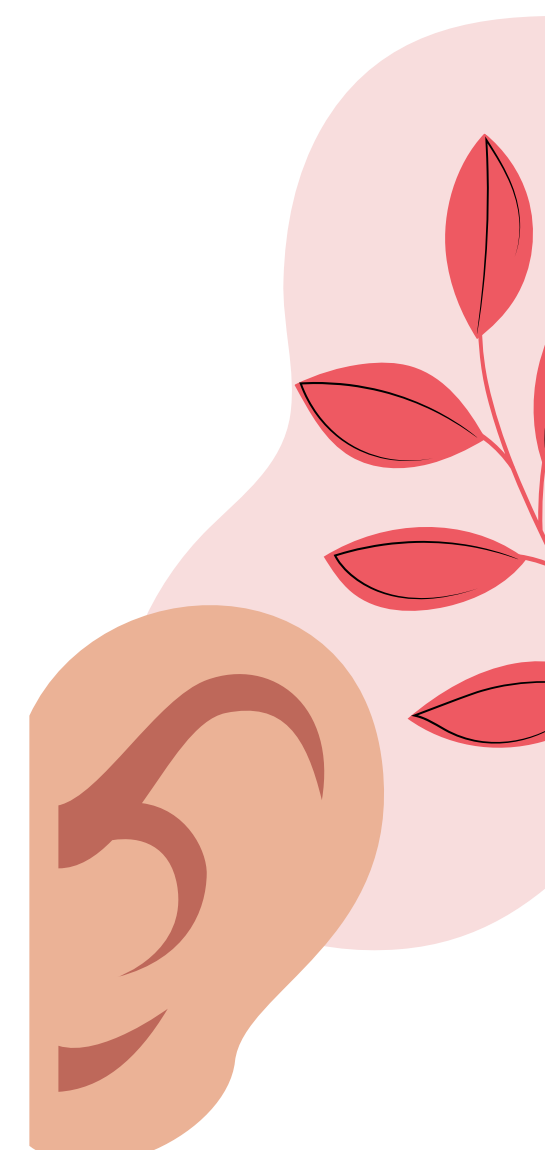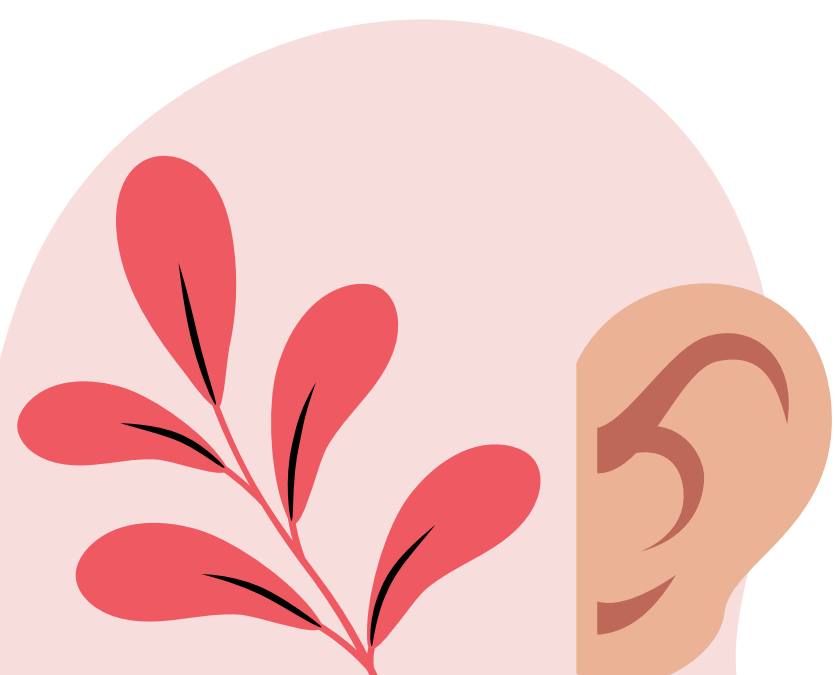
بهتر است بیمار پوزیشن و محدوده حرکتی، نوع و میزان فعالیت مناسب را بداند.


بهتر است بیمار رژیم غذایی مناسب را بداند.

بیمار باید در صورت نیاز به جراحی مراقبت های قبل و بعد از عمل را بداند.

اوتیت :

به عفونت ساختمان های درونی گوش اوتیت گفته می شود که به دو صورت اوتیت خارجی و اوتیت مدیا تقسیم بندی می شود. اوتیت خارجی: به عفونت و التهاب مجرای خارجی گوش گفته می شود که یکی از مهمترین علل آن ورود آب به داخل مجرای گوش (گوش شناگران) است. علت مهم دیگر دستکاری زیاد کانال گوش به ویژه در افراد با سابقه حساسیت پوستی می باشد. اوتیت مدیا: عفونت گوش میانی است در کودکان بسیار شایع است و معمولا کمتر از ۶ هفته طول می کشد. علائم: درد گوش، خروج ترشحات از گوش، تب و کاهش شنوایی میرنگتومی جراحی است که در آن برش کوچکی روی پرده صماخ ایجاد کرده و باعث کاهش فشار و خروج سروز و چرک از گوش میانی می شود.

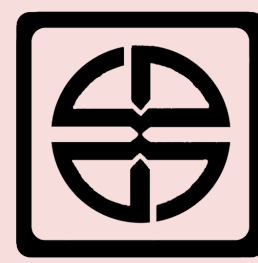




دانشگاه دامغان

مرکز مشاوره و سبک زندگی

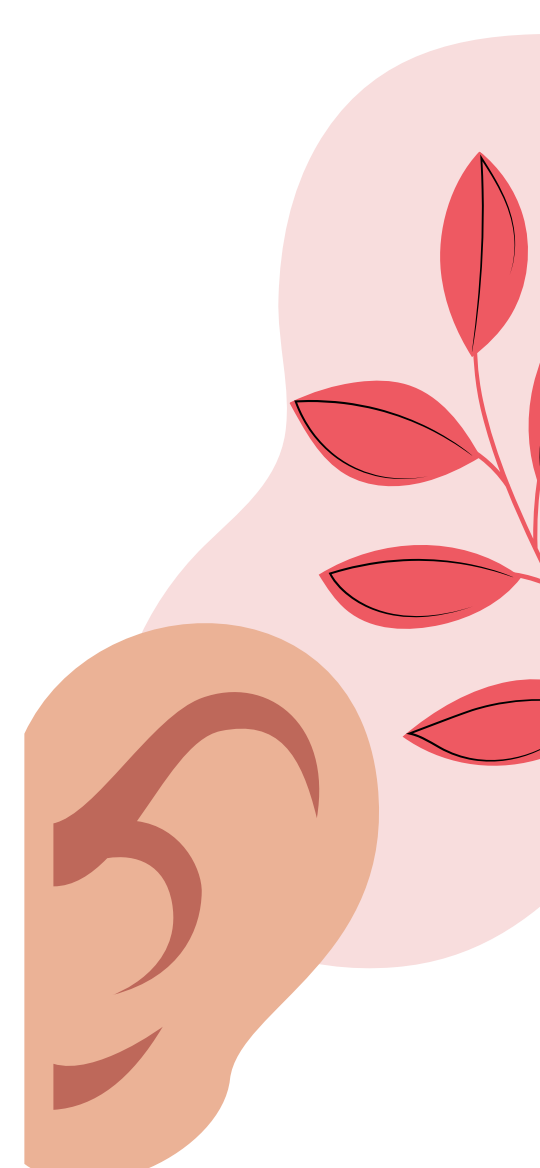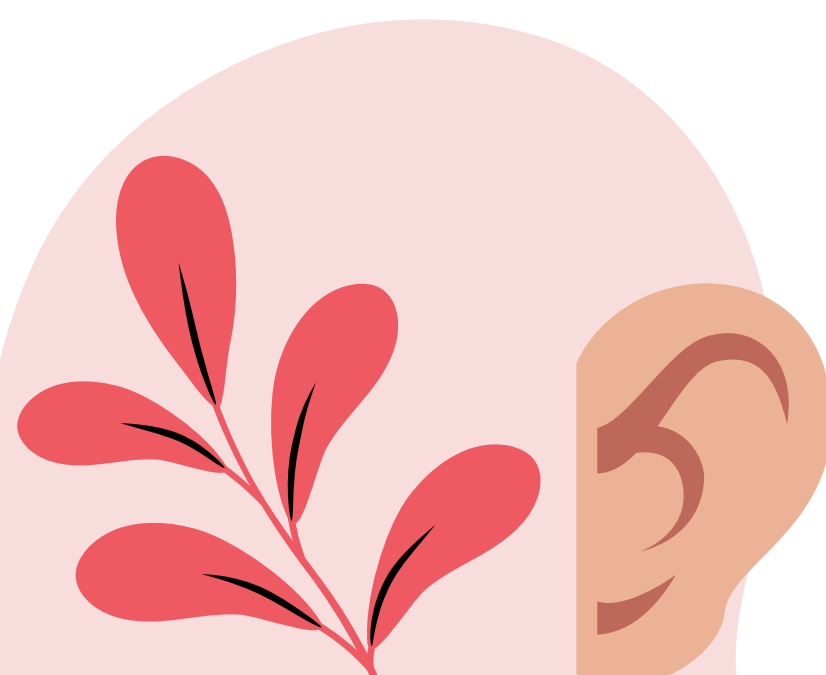
نیاز های آموزشی، اولویت بندی، دستورالعمل و راهنمای آموزش به بیمار ۱۴۰۳



دانشگاه علوم پزشکی سمنان
مرکز آموزشی پژوهشی درمانی ولایت
واحد آموزش سلامت



آموزش	مراقبت های پرستاری	تشخیص پرستاری
<p>مراجعه سریع به پزشک در صورت مشاهده علائم اوتیت جهت شروع سریع درمان هدف از جراحی: کاهش درد، خروج ترشحات</p>	<ul style="list-style-type: none"> با درمان به موقع و مناسب با یک آنتی بیوتیک وسیع الطیف می توان اوتیت را برطرف کرد. در صورت خروج ترشحات آنتی بیوتیک های موضعی هم کارایی دارد. آموزش و توضیح روش جراحی و مراقبت های پس از آن به بیمار و خانواده اطمینان به خانواده در مورد اینکه برش جراحی روی پرده گوش در عرض ۲۴-۷۲ ساعت ترمیم می شود. ممکن است جهت خروج ترشحات و همچنین تعادل فشار در دوطرف پرده از یک لوله کوچک در محل برش جراحی استفاده شود و معمولا این لوله به مدت ۶-۱۸ ماه در محل قرار می گیرد. 	<p>نقص آگاهی بیمار و همراهیان در رابطه با بیماری و سیر درمان</p>
<p>آموزش لب خوانی آموزش نحوه استفاده از سمک در صورت لزوم پس از عمل</p>	<ul style="list-style-type: none"> اطمینان به خانواده در مورد اینکه ممکن است این بیماری اختلال شنوایی کوتاه مدت ایجاد کند ولی به ندرت باعث ناشنوایی دائمی می شود کاهش شنوایی در اثر وجود پانسماں روی گوش 	<p>اختلال در شنوایی به علت احساس پری گوش و وجود پانسماں</p>
	<ul style="list-style-type: none"> استفاده از مسکن های تجویز شده اطلاع به پزشک در مورد دردهای مقاوم و شدید که به مسکن پاسخ نمی دهند 	<p>درد در رابطه با جراحی</p>
<p>مراقبت های پرستاری پس از جراحی ماستوئیدکتومی همانند تیمپانوپالستی است.</p>	<ul style="list-style-type: none"> ماستوئیدها سلول های هوایی درون گوش هستند که می توانند به دنبال اوتیت عفونی می شوند. جهت درمان، جراحی ماستوئیدکتومی انجام شود که ساختارهای آسیب دیده و عفونی خارج می شود. این جراحی با برش پشت گوش انجام می شود و عفونت با خارج کردن سلول های ماستوئید خارج می شود. 	<p>خطر بروز عوارض احتمالی مثل عفونت ماستوئید</p>

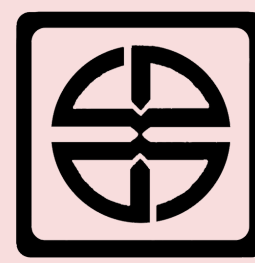





دانشگاه دامغان

مرکز مشاوره و سبک زندگی

نیاز های آموزشی، اولویت بندی، دستورالعمل و راهنمای آموزش به بیمار ۱۴۰۳



دانشگاه علوم پزشکی سمنان
مرکز آموزشی پژوهشی درمانی ولایت
واحد آموزش سلامت



نقص در آگاهی در خصوص مراقبت بعد از ترخیص

آموزش های هنگام ترخیص:

- آنتی بیوتیک ها و سایر داروها را طبق دستور مصرف کند.
- پاک کردن بینی را طی هفته نخست پس از جراحی به آرامی انجام دهد.
- در چند هفته اول سرفه و عطسه را با دهان باز انجام دهد.
- از بلند کردن اجسام سنگین (بیش از ۱۲ کیلو)، زورزدن، خم شدن، تحرک زیاد و دمیدن در بینی برای ۲-۳ هفته پس از جراحی پرهیز شود.
- پانسمان درون گوش و وجود مایع و خون در آن موجب کاهش شنوایی و یا پژواک صدای خود می شود.
- تا ۶ هفته از ورود آب به گوش اجتناب شود. با قراردادن پنبه آغشته به وازلین در گوش، سر را شستشو دهد.
- اگر خط بخیه پشت گوش ترشح داشت و خیس شد یک الیه نازک پانسمان آغشته به آنتی بیوتیک مانند تتراسایکلین به آهستگی روی خط بخیه بگذارد.



منابع:

- پرستاری برونر و سودارث

